
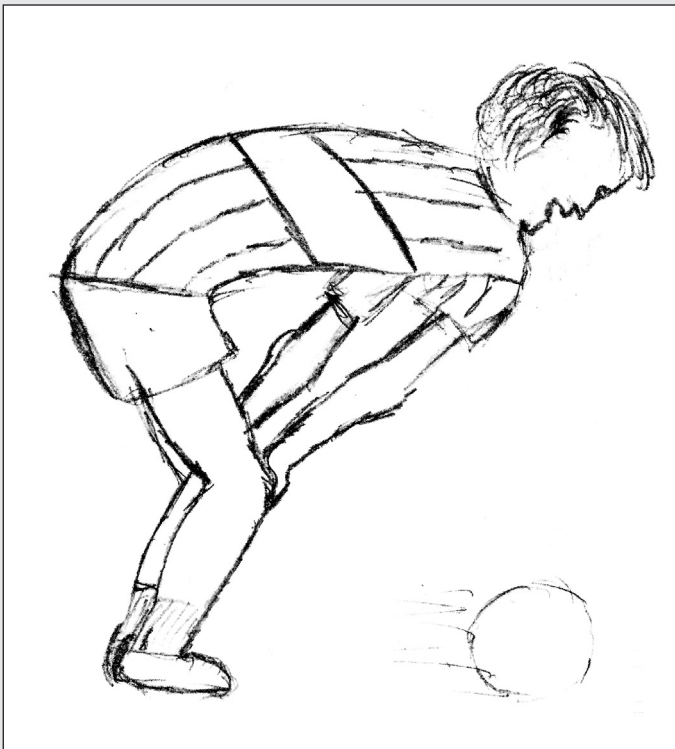


Paciente de 15 años, que presenta una malformación torácica, con los siguientes síntomas: disnea, dolor y agitación.

En el primer dibujo, él se ve antes de la operación en un partido de fútbol con dificultades para jugarlo. En el segundo dibujo, él se imagina post quirúrgico, volviendo a jugar sin molestias ni dificultades.



*Columna Infantil*  
*Coordinadora: Dra. Liliana Ongaro*  
*Servicio de Salud Mental*