

## HAGA SU DIAGNOSTICO

**Dras. Adriana Fandiño, Claudia Sampor, Mariana Sgroi, Jasmine Esquivel**

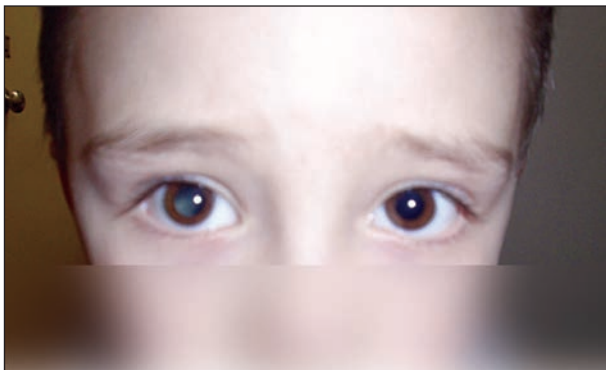### CASO CLINICO

Niña de 3 años de edad, que concurre a su pediatra por presentar en forma intermitente reflejo blanco en la pupila de ojo derecho (OD).

Se trata de una niña nacida a término con peso adecuado para edad gestacional, con buen progreso ponderoestatural y maduración neurológica normal.

Como único antecedente presentó traumatismo cefálico al año de vida al caerse de la cama de sus padres. No presenta ningún antecedente familiar a destacar.

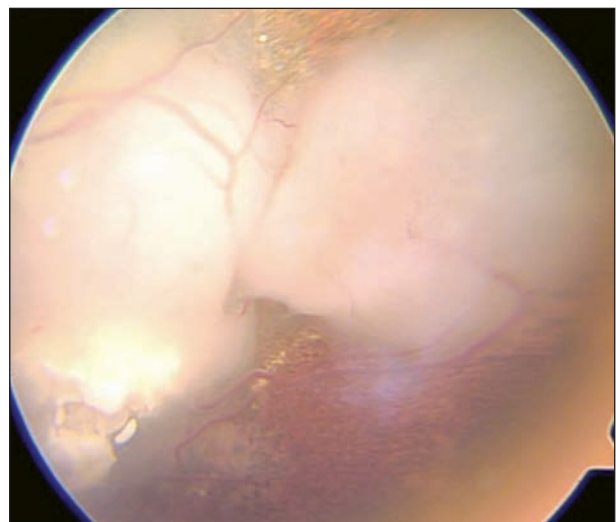
A la inspección presenta leve desviación divergente del OD, y a la evaluación de su actitud visual se observa dudosa fijación con ese ojo y buen seguimiento con ojo izquierdo (OI). Figura 1.



**Figura 1:** Examen ocular.

En el examen realizado por oftalmología con lámpara de hendidura presenta en OD cámara anterior normal, leucocoria retrocristaliniana con cristalino transparente. OI sin particularidades.

Al examen de fondo de ojo presenta en OD: desprendimiento de retina parcial, lesión blanco rosada con efecto de masa que ocupa 2/3 de la cavidad vítrea, con vasos muy engrosados y tortuosos. Figura 2. OI normal.



**Figura 2:** Fondo de ojo: OD.

Servicio de Oftalmología.  
Hospital de Pediatría Juan P. Garrahan.

**¿CUAL ES SU DIAGNOSTICO?**

Ecografía OD: desprendimiento de retina parcial, y lesión que ocupa 2/3 de la cavidad vítrea con ecos irregulares de mediana y muy alta reflectividad, compatibles con calcio y sombra acústica. Figura 3. Ecografía OI: normal.

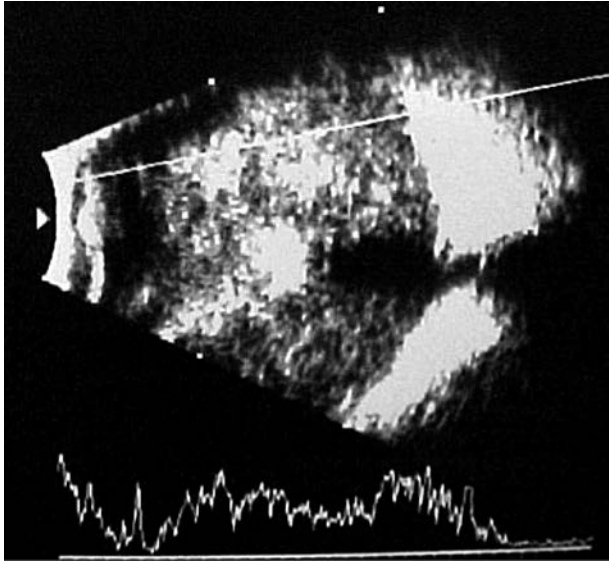


Figura 3: Ecografía de OD.