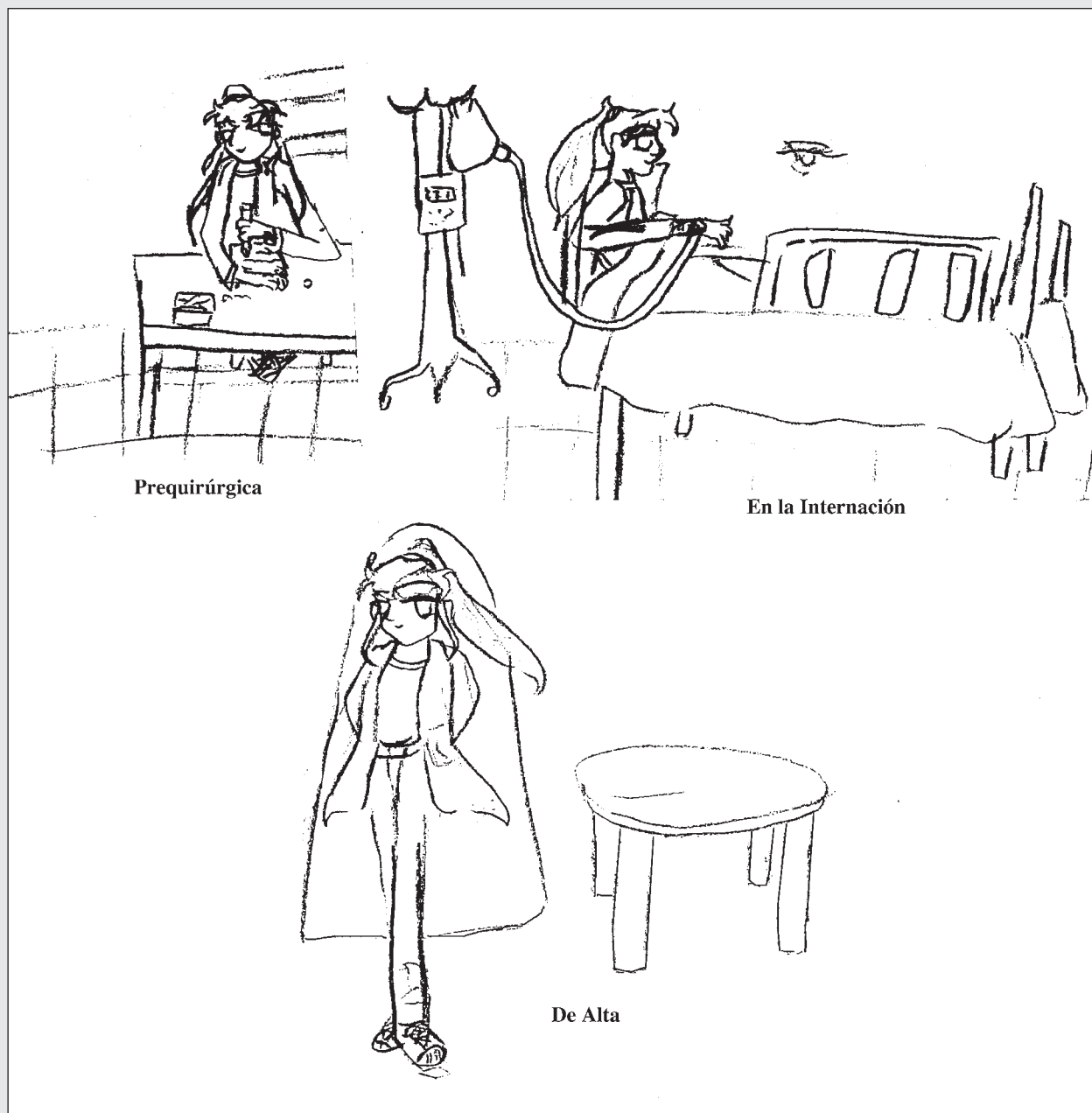


Paciente de 10 años, con colitis ulcerosa, se le va a realizar una resección del colon, con colostomía.

Observamos en los dibujos muy buen nivel gráfico, los mismos son muy estructurados con defensas rígidas, racionalización, acompañado de un discurso desafectivizado y sin angustia.



*Columna Infantil*  
*Coordinadora: Dra. Liliana Ongaro*  
*Servicio de Salud Mental*