ATENEOS HOSPITALARIOS

LACTANTE HIPOTONICO

Dres. J. Rodriguez, L. Arpi, M. Navia (editores)

Se presentan 2 pacientes cuyo motivo de consulta fue hipotonía.

PACIENTE 1

Paciente de 57 días de vida, sexo masculino.

Motivo de consulta:

* Debilidad muscular generalizada.
* Escasos movimientos espontáneos.
* Llanto débil.

Antecedentes perinatológicos:

Recién nacido de término. Peso adecuado para su edad gestacional. Embarazo controlado, sin complicaciones. Parto distócico (cesárea).

Antecedentes personales:

Es el primer hijo de una pareja joven, no cosanguínea, sin antecedentes familiares de relevancia.

Examen físico:

Mirada vivaz. Postura en batracio.

Hipotonía generalizada. Pares craneales normales, reflejos oeteotendinosos abolidos.

Fasciculaciones linguales. Prensión palmar débil. Maniobra de la bufanda positiva.

Sin dismorfias significativas.

PACIENTE 2

Paciente de 1 mes de vida, sexo masculino, que consulta en el Servicio de Neurología.

Motivo de consulta:

* Trastornos deglutorios
* Hipotonía congénita.
* Apneas.

Antecedentes perinatológicos:

Recién nacido de término. Bajo peso para edad gestaciona. Movimientos fetales escasos y débiles.

Antecedentes personales:

Es el único hijo de una pareja joven, no cosanguínea, sin antecedentes familiares de relevancia.

Examen físico:

Piel blanca, cabello rubio. Ojos almendrados. Dolicocefalia. Estrechamiento bitemporal. Boca pequeña, labios finos. Saliva viscosa. Manos angostas. Pene pequeño.

Ptosis palpebral, succión y llanto débil, máxima debilidad axial.

Hipotonía de miembros. Reflejos osteotendinosos presentes.

Ambos casos serán comentados por la *Dra. Tenembaum**

Discutiremos como tratar a un lactante hipotónico, y decidir cual es el plan de estudios más adecuado.

El término **"lactante hipotónico"** identifica a los niños que presentan desde el nacimiento o los primeros meses de vida una disminución del tono muscular, es decir una disminución de la resistencia a la movilización pasiva de los miembros con reducción de la motilidad espontánea. Dado que el plan de estudio de un lactante hipotónico se basa en los hallazgos del examen neurológico, es necesario reconocer dos tipos de hipotonía: 1) aquella asociada a debilidad o paresia motora, generalmente con hipo o arreflexia osteotendinosa, y 2) la hipotonía sin debilidad o con fuerza muscular preservada, con reflejos osteotendinosos (ROT) presentes o aún vivos. Este concepto nos permite establecer correlaciones fisiopatológicas necesarias para un enfoque diagnóstico:

1) La **hipotonía con debilidad** está asociada a una lesión en el **circuito inferior, periférico o neuromuscular** que controla el tono muscular. Este circuito comprende la unidad funcional integrada por las motoneuronas del asta anterior de la médula, sus axones, la unión o placa neuromuscular y el músculo estriado efector.
2) La **hipotonía sin debilidad** está asociada a una lesión ubicada en el **circuito superior o central** del control del tono, integrado por las neuronas de la corteza motora primaria, sus axones o fibras córtico-espinales mielinizadas, terminando en el pool de motoneuronas medulares. (Figura 1).

Si recordamos nuestro primer paciente, y observamos el algoritmo diagnóstico (Figura 2), veremos que el mismo presenta debilidad con reflejos osteotendinosos ausentes, por lesión del circuito inferior (rama derecha del algoritmo). Los diagnósticos diferenciales son:

* Médica principal del Servicio de Neurología. Hospital Juan P. Garrahan

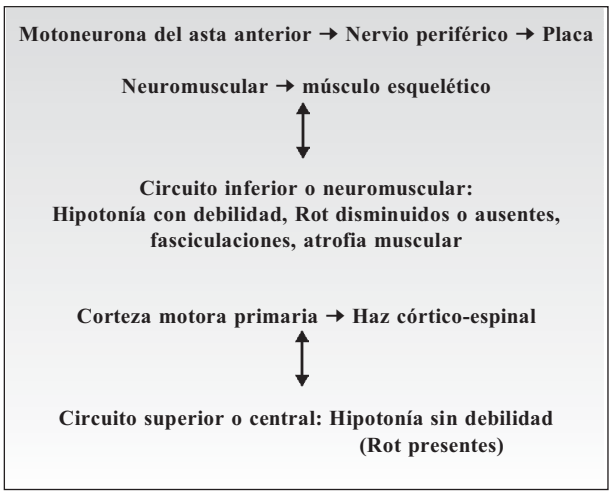

Figura 1

a) Atrofia espinal infantil, condición genéticamente determinada que cursa con atrofia muscular, parálisis, fasciculaciones linguales y arreflexia osteotendiosa por degeneración de las motoneuronas del asta anterior medular (Tipo I o Enf. de Werdnig-Hoffmann y Tipo II o intermedia).
b) Si es el nervio periférico el que está afectado, debemos estudiar la posibilidad de una neuropatía hereditaria sensitivo-motora, una neuropatía hereditaria sensitiva, y las neuropatías congénitas que cursan con hipomielinización o ausencia total de mielina periférica.
c) La hipotonía temprana debida a un trastorno de la transmisión neuromuscular puede corresponder a una Miastenia Gravis Neonatal Transitoria o bien a una forma Congénita.
d) Siguiendo el algoritmo, debemos descartar finalmente la hipotonía debida a enfermedades del músculo estriado o miopatías, que incluyen las mio*patías congénitas* (diagnóstico por biopsia muscular), *distrofias musculares*, y las *miopatías metabólicas (*como la glucogenosis II, III y IV, déficit de carnitina miopática o sistémica, trastornos de la cadena respiratoria, etc.).

Luego de haber completado este ejercicio diagnóstico entre las condiciones que cursan con anormalidades del circuito inferior, pediremos **enzimas musculares** y un **electromiograma con estudio de la conducción nerviosa**, en este orden. El EMG podrá determinar si estamos ante una enfermedad primaria del músculo o si ésta es de origen neurogénico. Siempre completaremos un estudio de conducción nerviosa para descartar compromiso del nervio periférico. La b**iopsia muscular** es un procedimiento ineludible en todo niño hipotónico con sospecha de enfermedad primariamente muscular. El sitio de la biopsia será cuidadosamente seleccionado evitando realizarla en los músculos explorados con EMG y en aquellos severamente comprometidos por la afección.

Finalmente, los **estudios de genética molecular** permiten establecer en la actualidad un diagnóstico de certeza, y en condiciones como las atrofias

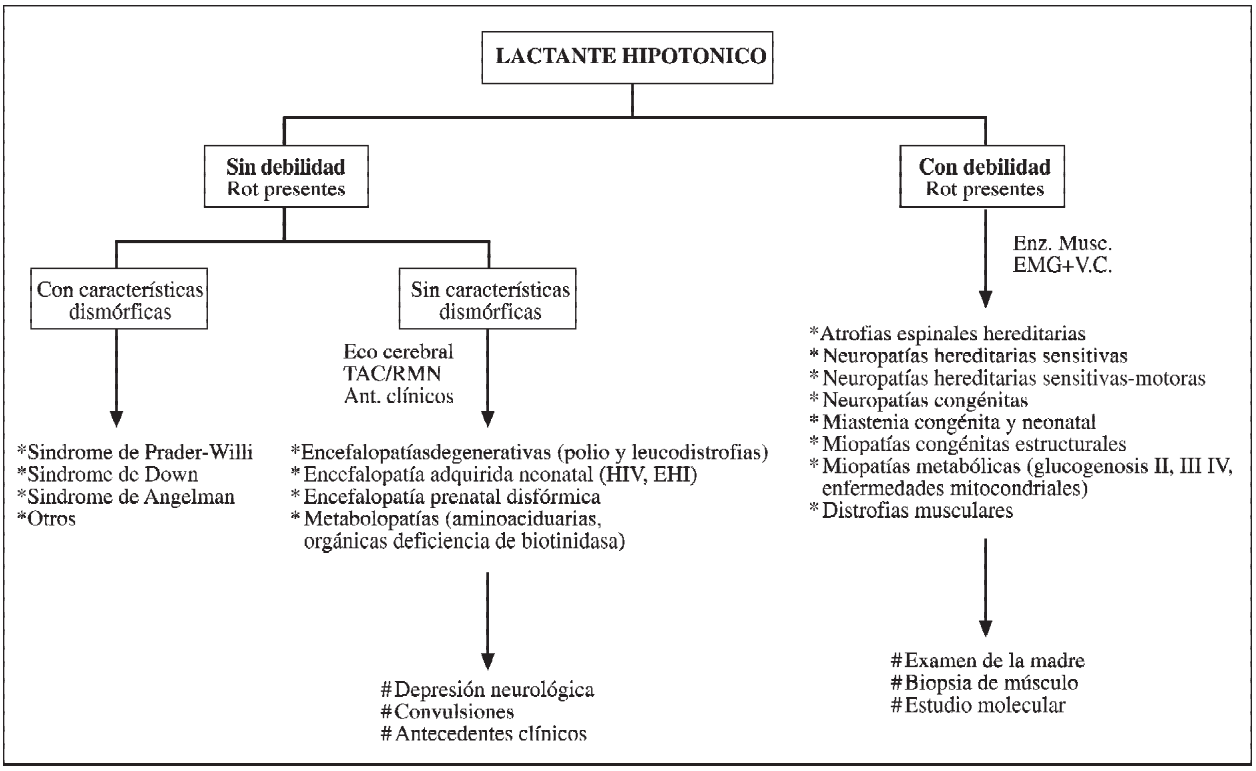

Figura 2: Lactante hipotónico. Algorritmo diagnóstico.

espinales infantiles, permiten la confirmación diagnóstica y asesoramiento evitando la biopsia muscular.

El diagnóstico de nuestro paciente por su clínica correspondería al grupo a.

En el caso de nuestro segundo paciente, observando el algoritmo diagnóstico, analizaremos las causas de hipotonía central (Figura 2, rama izquierda), es decir, los casos de **hipotonía con fuerza muscular preservada y ROT presentes**. En este grupo de patologías debemos además diferenciar si el lactante presenta un fenotipo orientador, es decir si tiene características dismórficas, como en el caso de nuestro paciente, o no.

Las hipotonías centrales con fenotipo orientador deben evocar sindromes genéticos específicos, como los sindromes de Down, Angelman, Prader Willi, etc. En estos casos no será necesario someter al paciente a una batería diagnóstica y menos aún a estudios invasivos como la biopsia muscular. Simplemente pediremos la evaluación genética para realizar el estudio citogenético o molecular correspondiente.

Las hipotonías centrales sin fenotipo orientador deben hacernos considerar las agresiones cerebrales congénitas o adquiridas causantes de hipotonía temprana. Debemos descartar las en*cefalopatías prenatales no evolutivas*, como las malformaciones congénitas del SNC, y las *formas evolutivas*, como las encefalopatías degenerativas con agresión de sustancia gris (poliodistrofias) o blanca (leucodistrofias), así como la *encefalopatía aguda neonatal adquirida* (hemorragia intraventricular, encefalopatía hipóxico-isquémica). Los *errores innatos del metabolismo* que cursan con profunda hipotonía y alteraciones bioquímicas específicas deben ser tenidos en cuenta (aminoacidopatías, acidurias orgánicas, deficiencia de biotinidasa). La p*arálisis cerebral hipotónica* es habitualmente la expresión más temprana del clásico cuadro de parálisis cerebral espástica, que se hará evidente luego del 3er mes de vida. Para considerarla son importantes los antecedentes perinatales, el antecedente de compromiso del sensorio y/o convulsiones, así como el hallazgo de signos piramidales y oftalmoparesias asociados a la hipotonía.

Los estudios diagnósticos para este grupo de patologías serán básicamente **neurorradiológicos** (ecografía cerebral, TAC y/o RMN de cerebro), que completaremos con **estudios electrofisiológicos** como el electroencefalograma y los potenciales evocados cerebrales, en especial visual y auditivo de tronco.

Debemos considerar en este segundo caso, que junto al examen neurológico, una acertada evolución genética del paciente nos permitirá establecer un diagnóstico. Las características fenotípicas descriptas junto con las alteraciones neurológicas nos hacen pensar que se trata de un sindrome de Prader Willi.

Con un enfoque absolutamente práctico como el presentado es posible que escapen algunas variantes mixtas, que combinan causas centrales y periféricas de hipotonía, como es el ejemplo de las citopatías o encefalomiopatías mitocondriales.

LECTURA RECOMENDADA

- Nelson. Tratado de pediatría. OMS - OPS - Interamericana. 1997; 15º edición.
- Fejerman, Fernández Alvarez. Neurología Pediátrica. Trastornos menores. El lactante Hipotónico. 1997; 2º edición (4): 479.
- Dubowitz V. El niño Hipotónico. Ed. Pediátrica. Barcelona. 1973.
- Egoscue J., Antich J., Ballesta F., Goyanes V., Izquierdo L., Tamparillas M., Tavares A. Genética Médica. Ed. Espaxs. Barcelona. 1976.
- Smith D.W. Recognizable Patterns of human Malformation. Philadelphia. W. B. Sanders. 1982.
- Hall B.D., Smith D.W. Prader Willi syndrome. J. Pediatr. 1972; 81: 286.
- Di Liberti J.H., D'agostino A.N., Cole G., Needle Muscle Biopsy in Infants and children. J. Pediatr. 1983; 103: 566.